

Descripción de cambios en la difusibilidad media en resonancia magnética por lesiones del sistema reticular activador ascendente en pacientes adultos con trauma craneoencefálico y alteración del estado de conciencia

Description of changes in mean diffusivity in magnetic resonance of injuries of the ascending reticular system in patients with traumatic brain injury and impaired consciousness

César Orlando Enciso Olivera (1), Jorge Humberto Marín Muñoz (2), Juliana Andrea Parra Barragán (3), Adriana Carolina Aguilar Caicedo (4), Oscar Adolfo Romero Ruiz (4)

RESUMEN

INTRODUCCIÓN: los pacientes con trauma craneoencefálico severo pueden tener secuelas neurológicas graves que generan discapacidad de rangos diferentes según la escala de Barthel. La alteración del estado de conciencia es la secuela más grave y es causa de dependencia completa de estos pacientes por la pérdida del autocuidado. La relación entre los hallazgos anormales en las neuroimágenes y los diferentes estados de conciencia ha sido objeto de investigación en los últimos años, con la posibilidad de que existan nuevas opciones con el posproceso de imágenes obtenidas por resonancia magnética nuclear. Este estudio pretende describir las alteraciones en la difusibilidad media haciendo posproceso en la secuencia de DWI en 4 pacientes con trauma craneoencefálico severo y alteración del estado de conciencia, quienes en la fase aguda del trauma fueron estudiados con imágenes convencionales de tomografía y resonancia.

MATERIALES Y MÉTODOS: se describe una serie de 4 casos de pacientes con trauma craneoencefálico severo y alteración del estado de conciencia a quienes se realizó resonancia cerebral simple. Las imágenes fueron sometidas a un posproceso de la secuencia de DWI analizando diferentes regiones por donde transcurren las fibras del sistema reticular activador ascendente (SRAA) (cuerpos restiformes, rafe medio del mesencéfalo, tálamo, regiones subinsulares y lóbulos frontales basales). Igualmente se tomaron valores de difusibilidad en regiones similares, en 5 sujetos sin alteración estructural cerebral tomados como controles.

RESULTADOS: se encontró disminución en la difusibilidad media en las diferentes regiones establecidas en el estudio, que tuvieron diferente localización en cada paciente. Los valores disminuyeron aproximadamente en un 50 % respecto a los del grupo control, observando lesiones en áreas que no fueron identificadas en la interpretación de la imagen cuando fue adquirida durante el trauma.

CONCLUSIONES: el posproceso de la secuencia DWI muestra disminución en los valores de difusibilidad media en regiones por donde transcurren las vías del sistema reticular activado ascendente, estos cambios que explican las diferentes alteraciones en el estado de conciencia, no fueron visualizados en las imágenes interpretadas bajo las técnicas convencionales.

Se requiere nuevos estudios para establecer las características operativas de la prueba que permitan definir su potencial utilidad dentro de los algoritmos de clasificación inicial de los pacientes con trauma craneoencefálico severo.

1. Profesor Titular de Medicina Crítica y Cuidado Intensivo, Hospital Infantil Universitario de San José, Fundación Universitaria de Ciencias de la Salud, Grupo CIMCA, Bogotá D.C., Colombia
2. Profesor Asociado, Departamento de Radiología e Imágenes Diagnósticas, Fundación Universitaria de Ciencias de la Salud, Hospital Infantil Universitario de San José, Bogotá D.C., Colombia
3. Residente de segundo año de Radiología e Imágenes Diagnósticas, Fundación Universitaria de Ciencias de la Salud, Bogotá D.C., Colombia
4. Fellow de segundo año, Medicina Crítica y Cuidados Intensivos, Fundación Universitaria de Ciencias de la Salud, Bogotá D.C., Colombia

PALABRAS CLAVES: imagen de difusión por resonancia magnética, Traumatismo craneoencefálico, Formación reticular mesencefálica, Trauma craneoencefálico, Sistema reticular activador ascendente (DeCS).

CONTRIBUCIÓN DE LOS AUTORES

César Orlando Enciso Olivera, recolección de la bibliografía y de los pacientes de la unidad de cuidados intensivos (UCI).

Jorge Humberto Marín Muñoz, lectura de las resonancias magnéticas cerebrales, realización e interpretación del posproceso de la difusión

Juliana Andrea Parra Barragán, recolección de la bibliografía, realización del posproceso de la difusión y análisis de sus resultados.

Adriana Carolina Aguilar Caicedo, recolección de bibliografía, recolección de pacientes, análisis de las diferentes alteraciones del estado de conciencia e interpretación de datos estadísticos

Oscar Adolfo Romero Ruiz, recolección de bibliografía y pacientes, análisis de estado de conciencia.

SUMMARY

INTRODUCTION: Patients with severe traumatic brain injury may have severe neurological sequelae that generate disability of different ranges, according to the Barthel scale. The consciousness impairment is the most serious sequela and is a cause of complete dependence of these patients, due to the loss of self-care. The relationship between abnormal findings in neuroimaging and different states of consciousness has been the subject of research in recent years, with the possibility of new options with the post-processing of magnetic resonance imaging (MRI). This study aims to describe the alterations in the mean diffusivity by post-processing of the diffusion weighted imaging (DWI) sequence in 4 patients with severe traumatic brain injury and impairment of consciousness, who were studied with computed tomography (CT) and MRI in the acute phase of the trauma.

MATERIALS AND METHODS: We describe a series of 4 cases of patients with severe traumatic brain injury and impaired consciousness in whom a non-enhanced brain MRI was performed. The DWI sequence images were post-processed, analyzing different regions through which the fibers of the Ascending Reticular Activating System (ARAS) (including reticular bodies, midbrain, thalamus, sub-insular regions and basal frontal lobes) pass. Likewise, diffusivity values were taken in similar regions, in 5 subjects without any structural brain abnormality, who were taken as controls.

RESULTS: There was a decrease in mean diffusivity in the different regions established in the study, which had different locations in each patient. Values decreased approximately 50 percent from values in normal patients. After post-processing, some lesions were observed in areas that were not identified in the initial MRI interpretation during the trauma.

CONCLUSIONS: The post-processing of the DWI sequence shows a decrease in the mean diffusivity values in regions where the ARAS pathways pass through. These changes explaining the different alterations in consciousness were not visualized in the images interpreted under conventional MRI techniques. New studies are required to establish the operative characteristics of this test, that allow to define its potential utility within the algorithms of initial classification of patients with severe traumatic brain injury.

KEY WORDS: Wake, consciousness, Diffusion Magnetic Resonance imaging, Brain injuries, Midbrain reticular formation (MeSH).

INTRODUCCIÓN

El trauma craneoencefálico (TCE) es un problema de gran importancia nivel mundial, por su elevada frecuencia y por la severa discapacidad secundaria que genera. La frecuencia varía entre los países desarrollados como España, que cuentan con cifras que pueden llegar hasta 200 casos por cada 100.000 habitantes (1). Por otra parte, en países como Colombia, los datos disponibles hasta el 2008 permiten identificar el TCE como la principal causa de muerte y discapacidad en la población de 12 a 45 años. De acuerdo con el Instituto Colombiano de Medicina Legal y Ciencias

Forenses, para el año 2012, el politraumatismo incluyendo el TCE correspondió al 65,5 % de las lesiones fatales en accidente de tránsito, seguido por el TCE aislado en un 27,2 % (2). Los pacientes con TCE pueden presentar secuelas neurológicas, temporales o permanentes, incluyendo las alteraciones del estado de conciencia. Esta alteración como consecuencia de una lesión traumática ha sido descrita como un factor condicionante de discapacidad que se ha convertido en un problema de salud pública (3,4).

Los componentes de la conciencia incluyen el contenido y el nivel de conciencia. Los diferentes niveles de

conciencia pueden ir desde el nivel de alerta hasta el coma, incluyendo diferentes niveles de consciencia que se pueden agrupar como estados de vigilia sin respuesta, los cuales pueden tener correlación con la aparición de daños estructurales en áreas como el tallo cerebral, el diencéfalo, o la corteza cerebral frontal basal, con un riesgo considerable de muerte y discapacidad. En los pacientes con TCE la magnitud del daño se encuentra relacionada con la severidad de la agresión y con los elementos descritos dentro del concepto de lesión secundaria, que aparecen como consecuencia del retraso en la atención inicial, que amplifica el daño del tejido cerebral lesionado por la exposición a la hipoxemia, la hipotensión y la acidosis (1,5).

A pesar de que existen diferentes aproximaciones, aún no es posible predecir con seguridad durante la atención en fase aguda en cuidados intensivos cuál es la probabilidad de disfunción neurológica futura de estos pacientes (5-7). La incertidumbre hace más difícil la toma de decisiones, con la posibilidad de incurrir en un inadecuado uso de recursos y en intervenciones que pueden generar falsas expectativas de recuperación (6,7). El desarrollo de una herramienta que permita definir en la fase aguda de atención la probable condición neurológica final del paciente facilitaría la toma de decisiones, con una asignación de recursos más equitativa y ajustada dentro de los principios de beneficencia y no maleficencia (8,9). Adicionalmente, una definición más objetiva del desenlace también puede minimizar los riesgos de acciones legales relacionadas con juicios subjetivos o imprecisos (10).

Recientemente, la integridad estructural de la materia blanca puede ser caracterizada a través de la secuencia de resonancia magnética (RM) llamada difusión o DWI (por sus siglas en inglés de: *diffusion weighted imaging*). Esta técnica se ha propuesto como un posible biomarcador para la aproximación de las condiciones de alteración del estado de consciencia, basándose en la sensibilidad para detectar el movimiento de las moléculas de agua, brindando registros más específicos de las lesiones micro estructurales, y su relación con alteraciones de las conexiones y la disrupción de las fibras de asociación, de regiones relacionadas sobre todo con los estados de consciencia (7,11,12), lo cual permite cuantificar el nivel de afectación estructural en diferentes regiones de la materia blanca, en donde comúnmente las secuencias convencionales de RM son reportadas como normales.

De acuerdo a los fascículos comprometidos, el DWI al igual que otras imágenes de RM permite hacer una correlación clínica y anatómica con los diferentes estados de consciencia como lo son el estado vegetativo persistente, el estado mínimo de consciencia o el coma (13-15). Los trabajos en los cuales se describen este tipo de estudios se enfocan principalmente en patrones globales de daño de toda la

materia blanca, sin embargo la evidencia más reciente sugiere que la de áreas más localizadas, como el sistema reticular activador ascendente (SRAA) pueden determinar lesiones no visualizadas en otros métodos diagnósticos de imágenes, que explican la alteración del estado de consciencia a pesar de la normalidad en otros estudios diagnósticos como la tomografía axial computarizada (TAC) (16,17).

Basados en la información adquirida en el DWI el objetivo de este trabajo fue evaluar las regiones de interés o ROIs (por sus siglas en inglés de *regions of interest*) relacionadas con el estado de consciencia, para determinar la difusibilidad media en estas áreas en pacientes con un TCE severo que al egreso permanecieron con alteraciones de la consciencia y a quienes en la atención inicial se les realizó una RM, sin descripción de daños en las zonas evaluadas por la nueva secuencia, comparado con los valores encontrados en pacientes sin alteración estructural cerebral.

MÉTODOS Y MATERIALES

Selección de los pacientes

Se realizó un estudio descriptivo retrospectivo de tipo serie de casos de pacientes con TCE severo y alteración del estado de consciencia ingresados y manejados en su fase aguda en la unidad de cuidados intensivos (UCI) del Hospital Infantil Universitario de San José, Bogotá D.C., Colombia, durante el periodo comprendido desde enero de 2015 hasta diciembre de 2016.

Dentro de los criterios de inclusión se encontraban los siguientes: pacientes mayores de 18 años con diagnóstico de trauma craneoencefálico severo (con escala de coma de Glasgow con puntaje menor de 9), que fueran atendidos en la UCI, a quienes se les hubiera realizado RM cerebral simple durante la atención. Se excluyeron los pacientes con diagnóstico de muerte cerebral en las primeras 48 horas de ingreso a la UCI, los pacientes con disfunción neurológica diagnosticada previa al TCE, cuando la historia clínica no permitiera determinar de forma clara el estado de consciencia en la atención durante la estancia hospitalaria del paciente, o la imagen disponible en el servicio de radiología no permitiera el cálculo de la difusibilidad media como parte del protocolo de la RM.

Se hizo una búsqueda en la base de datos de ingresos a la UCI, incluyendo los siguientes diagnósticos de CIE-10: trauma intracraneal (CIE-10 S06), trauma cerebral difuso (CIE-10 S062), trauma intracraneal con coma prolongado (CIE-10 S067), otros traumatismos intracraneales (CIE-10 S068) y traumatismo intracraneal no especificado (CIE-10 S069). Dentro del grupo que cumplía los criterios de inclusión se encontraron 4 pacientes. Adicionalmente se tomaron 5 sujetos control a quienes se les hubiera realizado RM cerebral simple en el servicio de radiología y que no

presentaran ningún tipo de alteración estructural cerebral asociada, ninguna enfermedad del sistema nervioso central, ni tampoco que tuvieran alteración de su estado de conciencia.

Adquisición de las imágenes y el posproceso

Todos los estudios se realizaron con un resonador de 1.5 Tesla (*General Electric SIGNA Excite HDXT, 1.5 Tesla, GE Healthcare, Milwaukee, WI, U.S.* Para cada paciente se adquirieron las siguientes secuencias: 1) axial T1 sin contraste, 2) axial T2, 3) axial de difusión DWI, 4) coronal T2, 5) sagital T1 sin contraste, 6) mapa de ADC y 7) secuencia de susceptibilidad magnética SWI. Adicionalmente para algunos pacientes se solicitó información complementaria con secuencia de tensor de difusión (DTI) para estudio con tractografía.

Cada imagen DWI tiene 30 cortes axiales (2 mm de grosor, sin espacio libre, resolución = 2 mm isotrópica, matriz = 128 x 128, TR = 1000, TE = 102,3 ms, flip angle = 90). Tiempo de adquisición de imagen planar = 6 min, cubriendo el volumen cerebral total. Para el posproceso de las imágenes de difusión se utilizó el software de *GE Healthcare (estación de trabajo 6.1, software ITK snap)*, con el cual se determinaron 5 ROIs para el estudio de las vías encargadas del sistema reticular: los cuerpos restiformes (tegmento mesopónico), el mesencéfalo ventro-medial (sustancia gris periacueductal), los tálamos (núcleos intralaminares y áreas paramedianas en un solo ROI), los lóbulos frontales basales (sustancia blanca fronto-basal) y la región sub-insular, por donde trascurren las vías del sistema reticular activador ascendente (SRAA) incluyendo el haz medial del prosencéfalo, el tracto tegmental ventral y el dorsal de forma bilateral. Para cada ROI se definió el valor de difusibilidad media tanto en los pacientes sanos como en los pacientes con TCE. Se definió un valor inferior al esperado de normalidad, referente a los promedios para cada ROI en los pacientes normales. El análisis se llevó a cabo por parte del grupo de neurorradiología del hospital, quienes realizaron una descripción y lectura de las imágenes de todas las secuencias de la RM. Este trabajo fue aprobado por el Comité Institucional de Investigación y el Comité Institucional de Ética de la Fundación Universitaria de Ciencias de la Salud (FUCS).

RESULTADOS

Se encontraron 4 pacientes quienes cumplieron todos los criterios de inclusión. Las características demográficas se presentan en la tabla 1. A partir de la imagen obtenida durante la atención, se realizó el posproceso correspondiente a las secuencias de DWI, obteniendo los valores de difusibilidad media para los pacientes de trauma y para 5

Tabla 1. Características clínicas de los pacientes con trauma craneoencefálico y alteración de la conciencia

Caso	Sexo	Edad	Estancia UCI (días)	Antecedentes	Procedimiento quirúrgico	Parámetros				Estado de conciencia	GCS	GCS a los 7 días sin sedación	Condición egreso UCI
						PIC	SO2BY	80%	Vegetativo				
1	Masculino	20	110	-	Ventriculostomía externa	14 mmHg	80%		Vegetativo	3	9	Muerto	
2	Femenino	18	6	Convulsiones	Drenaje de hematoma subdural + craneotomía	-	-		Mínima conciencia	9	9	Vivo	
3	Masculino	72	25	No reporta	-	-	-		Vegetativo	3	9	Vivo	
4	Masculino	78	19	Hipertensión arterial	Ninguno	-	-		vegetativo	3	9	Muerto	

sujetos control, sin anomalías estructurales o clínica de disfunción neurológica. Las tablas 2 y 3 muestran los valores para cada uno de estos grupos.

Caso clínico 1

Paciente masculino de 20 años de edad, sin antecedentes reportados, presentó traumatismo craneoencefálico severo por accidente de tránsito en calidad de peatón, quien ingresa con alteración severa del estado de conciencia, Glasgow inicial 3/15 estado de coma, con requerimiento de soporte ventilatorio mecánico invasivo, medidas de neuro protección, sedo-analgésia. Paciente con tiempo de estancia en UCI de 110 días, requiriendo manejo quirúrgico con implantación de catéter de ventriculostomía externa, con presión intracraneal y saturación de oxígeno del bulbo yugular normales. La TAC inicial evidencia un hematoma

subgaleal asociado a una fractura extensa occipital que se extiende hacia la fosa posterior, también se observó hemorragia subaracnoidea traumática e intraventricular. El paciente presentó evolución neurológica tórpida, por lo que se realizó RM cerebral simple a los 30 días de estancia en UCI, observando dilatación severa del sistema ventricular supra e infratentorial. Se consideró una hidrocefalia de tipo comunicante con signos de actividad (figura 1). También se encontraron señales heterogéneas en la protuberancia e interventricular por hemorragia visualizada como imágenes de baja señal en susceptibilidad magnética, configurando lesión axonal difusa tipo III (figura 2). El componente hemorrágico de la protuberancia comprometiendo la base del pedúnculo cerebeloso medio izquierdo y con focos de contusión edematosa en la base de ambos pedúnculos cerebelosos medios, con una contusión edematosa en el dorso del mesencéfalo y de la protuberancia también compatibles

Tabla 2. Difusibilidad media en resonancia cerebral en pacientes con trauma craneoencefálico

Paciente	Cuerpos Restiformes		Mesencéfalo	Tálamo		Lóbulo frontal basal		Sub-insular	
	Derecho	Izquierdo		Derecho	Izquierdo	Derecho	Izquierdo	Derecho	Izquierdo
1	0,32	0,31	0,24	0,51	0,45	0,43	0,32	0,5	0,5
2	0,36	0,4	0,25	0,44	0,42	0,35	0,19	0,42	0,33
3	0,29	0,24	0,37	0,39	0,4	0,36	0,39	0,36	0,42
4	0,51	0,49	0,52	0,43	0,45	0,29	0,32	0,43	0,45

Tabla 3. Resultados de difusibilidad media en resonancia cerebral en los pacientes del grupo control (sin lesión estructural cerebral).

Paciente	Cuerpos restiformes		Mesencéfalo	Tálamo		Lóbulo frontal basal		Sub-insular	
	Derecho	Izquierdo		Derecho	Izquierdo	Derecho	Izquierdo	Derecho	Izquierdo
1	0,46	0,45	0,45	0,4	0,41	0,36	0,38	0,37	0,39
2	0,49	0,49	0,5	0,37	0,38	0,35	0,36	0,38	0,34
3	0,47	0,41	0,45	0,41	0,48	0,42	0,44	0,47	0,43
4	0,48	0,43	0,47	0,4	0,41	0,35	0,3	0,41	0,36
5	0,49	0,49	0,46	0,44	0,45	0,41	0,39	0,44	0,41
Promedio	0,47	0,44	0,46	0,4	0,43	0,39	0,37	0,41	0,38

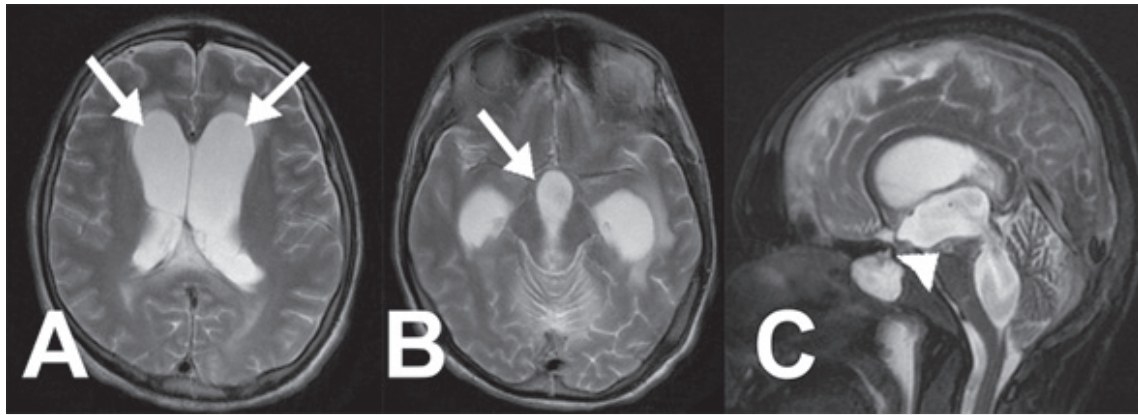


Figura 1. Imágenes de RM de cerebro simple con secuencias en T2 axiales (A, B) y sagital (C) que evidencian dilatación de todo el sistema ventricular supratentorial (flechas blancas en los ventrículos laterales y en el tercer ventrículo, el cual se encuentra abalonado) e infratentorial.

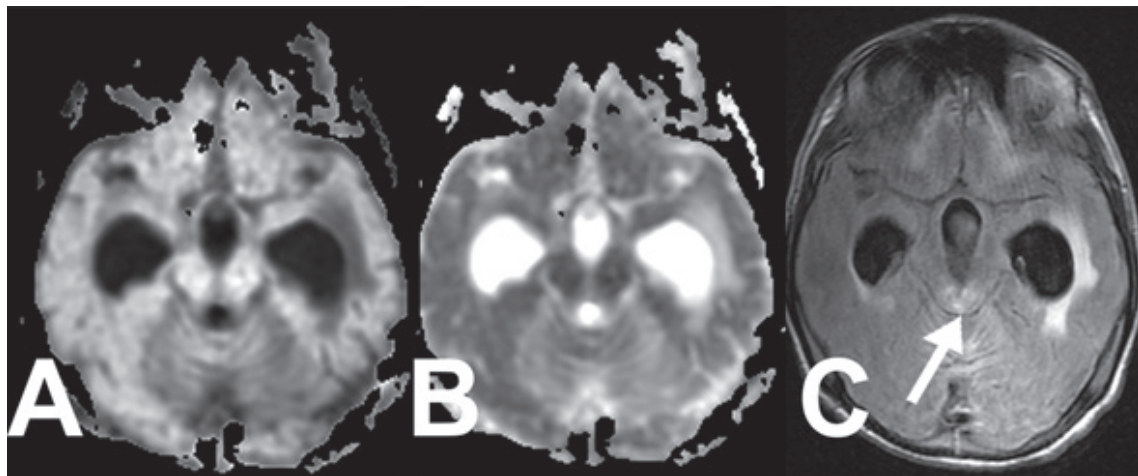


Figura 2. Imágenes de RM de cerebro simple con secuencias DWI (A), ADC (B) y FLAIR (C) que muestran alteración en la intensidad del mesencéfalo dorsomedial (flecha blanca).

con lesión axonal difusa tipo III. Se realiza posproceso en la que se registró una restricción importante en ambos cuerpos restiformes y mesencéfalo y en la RM simple inicial no se evidenció (figura 3).

Caso clínico 2

Paciente femenina de 18 años de edad, con antecedente de síndrome convulsivo, que sufrió accidente de tránsito, presentando politraumatismo con TCE severo. Ingresó a la UCI con alteración del estado de conciencia con puntaje de GCS de 9/15 para manejo de su fase aguda con un tiempo de estancia de 6 días, con requerimiento de medidas de neuro-protección, soporte ventilatorio, cardiovascular y sedo-analgésico; requiriendo manejo quirúrgico con drenaje

de un hematoma subdural más craniectomía descompresiva. Se documentó posteriormente durante su estancia en la UCI un estado de mínima consciencia.

Se realizó RM cerebral a los 10 días de su ingreso a UCI encontrando hallazgos compatibles con lesión axonal difusa tipo III, con hemorragia laminar dorsal en la protuberancia y área de hematoma central en la unión ponto mesencefálica. Se efectuó una craniectomía descompresiva fronto-temporal izquierda con herniación trans-craneana, con múltiples lesiones hemorrágicas corticales frontales basales y hemorragias temporales en los márgenes del área de la craniectomía. Adicionalmente con un foco de contusión hemorrágica en el margen de la cápsula interna y una contusión talámica lateral anterior izquierda. En este caso también se consideró que el paciente cursaba

con hidrocefalia de tipo comunicante y con hemorragia intraventricular (figura 4).

Posteriormente la paciente evolucionó neurológicamente de forma estacionaria, con alteraciones estructurales significativas (figura 5), con restricción de la difusibilidad en áreas diferentes que las otras secuencias de RM no describieron, como las de los cuerpos restiformes, las regiones subinsulares y el mesencéfalo, que se correlacionan con su estado neurológico (figura 6). La paciente persistió en estado de mínima consciencia, cursando con requerimiento de traqueostomía y gastrostomía, con soporte ventilatorio mecánico invasivo por la traqueotomía, por lo que finalmente es trasladada a una unidad de cuidado crónico.

Caso clínico 3

Paciente masculino de 72 años de edad, sin antecedentes relevantes, que sufrió un accidente de tránsito en calidad de

peatón cursando con TCE severo, con posterior compromiso del estado de consciencia con puntaje de GCS de 3/15, en estado de coma. Ingresó a UCI con un tiempo de estancia de 25 días, con soporte ventilatorio, cardiovascular y medidas de neuro-protección, sin indicación de manejo quirúrgico. La TAC inicial evidencia hemorragia subaracnoidea asociada a contusiones hemorrágicas que comprometen ambos lóbulos frontales y el giro temporal medio derecho, con hematomas subgaleales frontal y parietal izquierdos y un infarto antiguo del lóbulo cerebeloso derecho. El paciente persiste con alteración de su estado neurológico, en estado de coma, con sospecha de lesión axonal difusa, por lo que se complementa estudio con RM cerebral simple la cual se realiza a los 10 días de ingreso a UCI, que reporta múltiples e incontables focos de hemorragia petequeal y algunos hematomas de mayor tamaño con lesión hemorrágica dominante en el tercio anterior del cuerpo caloso, configurando lesión axonal

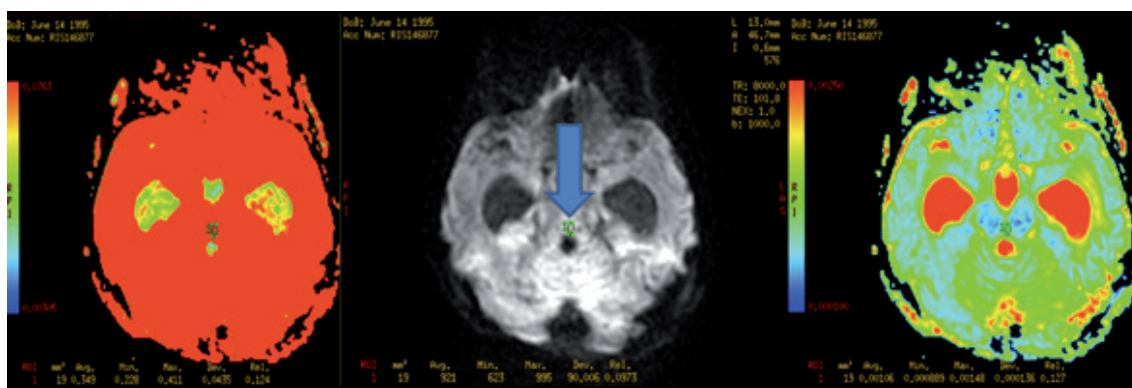


Figura 3. Se registra disminución severa en el índice de difusión mesencefálico. Se evidencian las imágenes de posproceso del DWI, con siembra del ROI a nivel mesencefálico (flecha), basado en los niveles de difusibilidad media (mapas de colores).

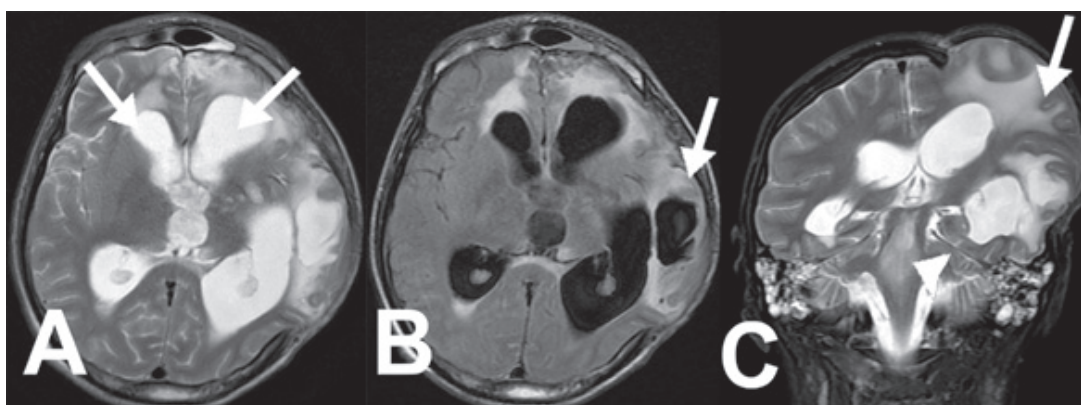


Figura 4. Imágenes de RM cerebral simple. Secuencias axiales T2 (A), FLAIR (B) y sagital T2 (C). Se observan cambios con dilatación del sistema ventricular supratentorial, con herniación transcraneana por defecto de craniectomía descompresiva (flecha), con aumento en la intensidad de regiones subcorticales periventriculares y en regiones frontales y parietales izquierdas al igual que periacueductales y pónicas (cabeza de flecha).

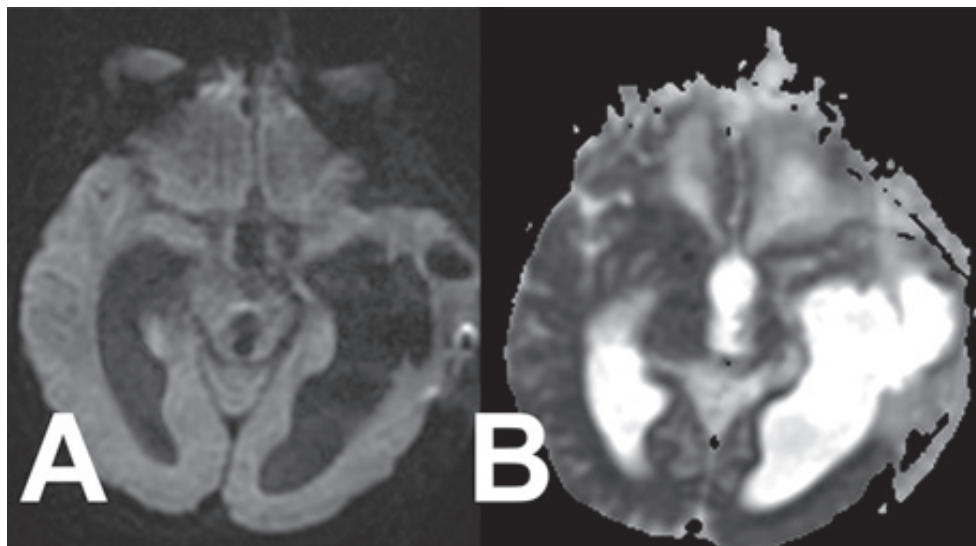


Figura 5. Imágenes de RM cerebral simple con secuencias de difusión DWI (A) y mapa de ADC (B). Se evidencia alteración en la señal de la difusión periventricular y en regiones subcorticales bifrontales y parieto-temporal izquierda a través de defecto de craniectomía descompresiva.

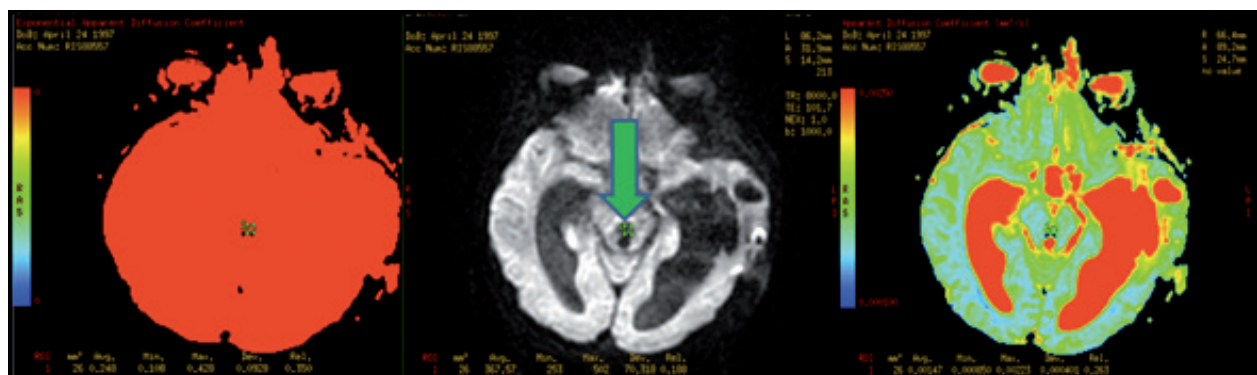


Figura 6. En la secuencia DWI se evidenció un registro anormal de la difusibilidad dada por restricción de la misma a nivel mesencefálico. Nuevamente se muestra el posproceso basado en los niveles de difusión mostrado en mapas de colores. Se muestra el ROI mesencefálico anterior (flecha) al acueducto de Silvio, el cual está dilatado.

difusa tipo III (figura 7), infarto cortical parieto-occipital derecho asociado en fase aguda, hematomas subdurales laminares bifronto-parieto-occipitales no compresivos en fase crónica de evolución (figuras 8 y 9).

El paciente evolucionó neurológicamente de forma estacionaria, con persistencia de alteración de la conciencia, el cual fue clasificado como estado mínimo de conciencia, en quien se evidenciaron alteraciones estructurales significativas con restricción de la difusibilidad en áreas diferentes donde las otras secuencias de RM no las detectaron, tales como las alteraciones en los cuerpos restiformes, las regio-

nes subinsulares, el mesencéfalo y en los tálamos, que se correlacionan con el estado neurológico posterior (figura 10). Finalmente, el paciente persistió con requerimiento de soporte ventilatorio por traqueostomía, por lo cual se traslada a una unidad de cuidado crónico para continuar soporte ventilatorio de manera indefinida.

Caso clínico 4

Paciente masculino de 78 años de edad, con antecedente de hipertensión arterial, quien presentó cuadro clínico

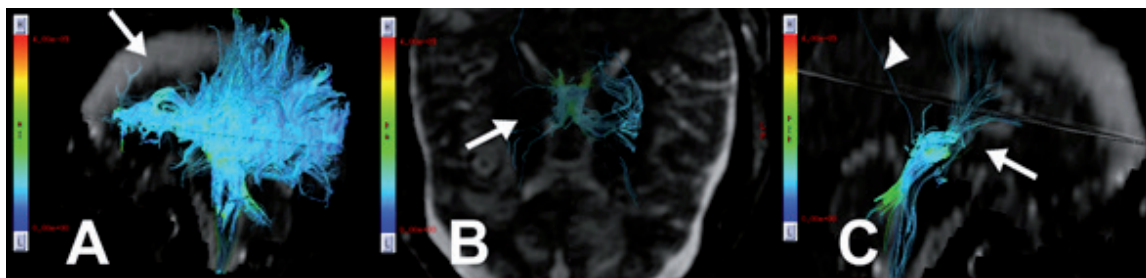


Figura 7. Imágenes de RM cerebral simple. Secuencias axiales en T2 (A, B) y de susceptibilidad magnética SWI (C). (A, B) se evidencian contusiones hemorrágicas bifrontales al igual que a nivel de la rodilla del cuerpo calloso, consistente con lesión axonal difusa en este nivel. (C) se observan múltiples contusiones hemorrágicas puntiformes consistentes con lesión axonal difusa cortico-subcortical.

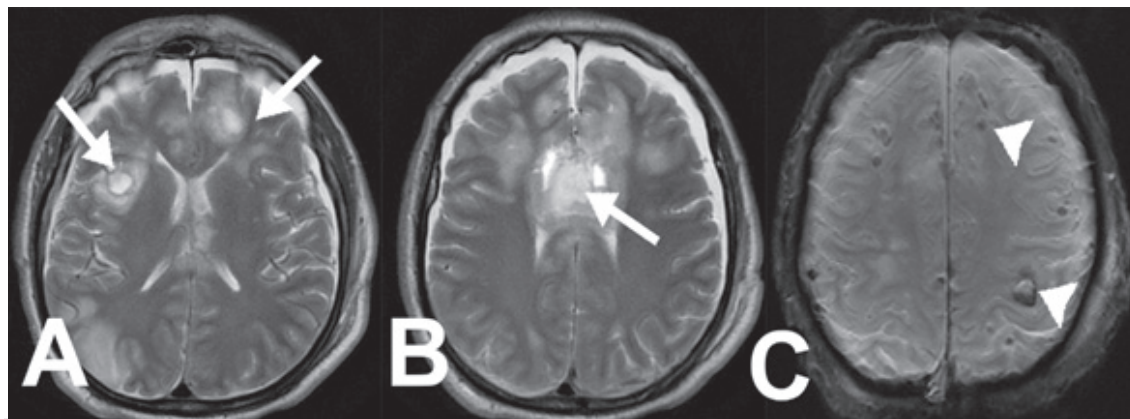


Figura 8. Imágenes de RM cerebral simple. Secuencias DWI (A) y ADC (B) que muestran restricción verdadera en la difusión a nivel bifrontal, insular derecho y a nivel talámico derecho (flecha).

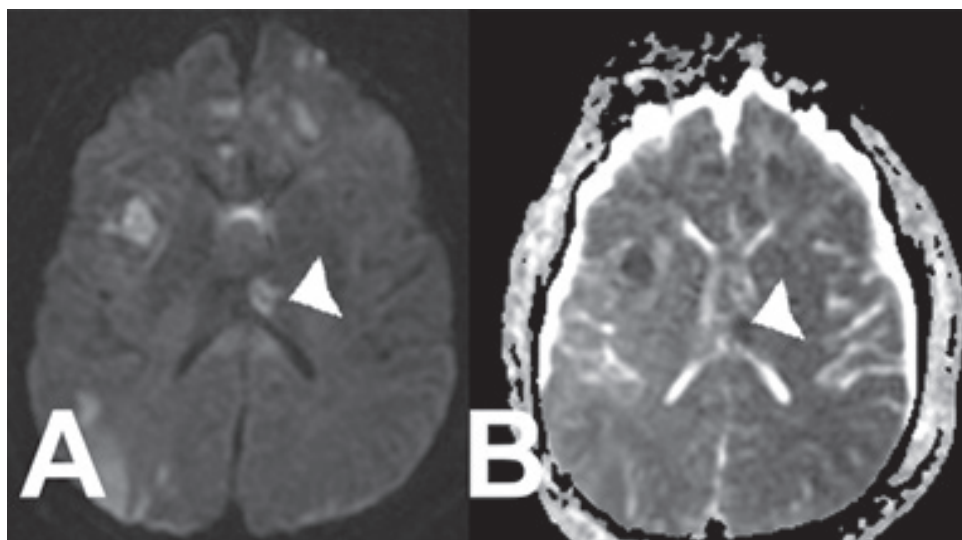


Figura 9. Se realiza DWI mostrándose alteración severa de la difusibilidad en ambos cuerpos restiformes. Se hace posproceso basado en los niveles de difusibilidad media, con siembra del ROI a nivel de los cuerpos restiformes (flecha señalando el cuerpo restiforme izquierdo).

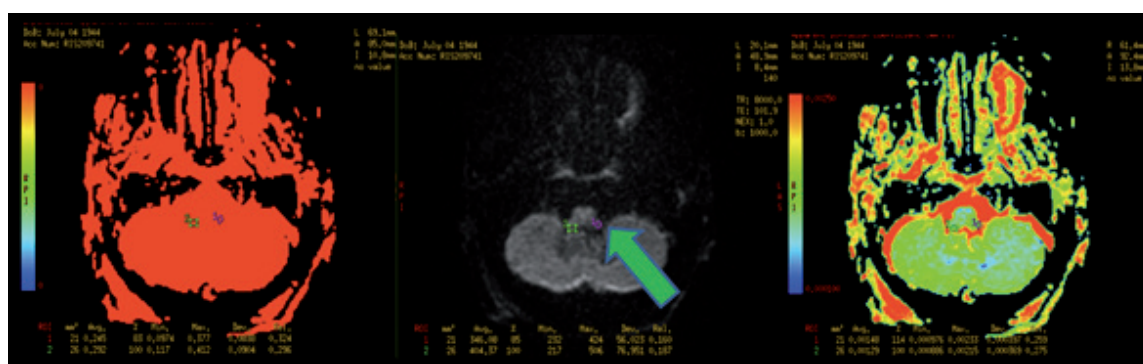


Figura 10. Imágenes de tractografía por tensor de difusión. (A) reconstrucción panorámica de tractografía con destrucción de las fibras de asociación, proyección y asociación a nivel frontal bilateral. (B, C) se observa destrucción de las fibras de los tractos tegmentales dorsales y ventrales derechos (flechas) al igual que del fascículo medial del prosencéfalo (cabeza de flecha).

consistente en desorientación, alteración del estado de conciencia, debilidad corporal, disartria, posterior a caída desde su propia altura con presencia de TCE. Ingresó a UCI con un tiempo de estancia de 19 días, con estado clínico inicial que mostraba un puntaje de GCS de 3, en estado de coma, por lo que requirió asegurar vía aérea y soporte ventilatorio, se realizó una TAC observando una contusión cerebelosa, cambios moderados por leucoencefalopatía isquémica crónica supratentorial, con higromas quísticos levemente compresivos bifrontales y biparietales sin indicación de manejo quirúrgico. El paciente persistió en un estado vegetativo, con imposibilidad para retiro de ventilación mecánica, y se le realizaron estudios complementarios con RM que evidenció disminución bilateral y simétrica de las fibras frontales y una contusión en el cuerpo calloso, consistente con el diagnóstico de lesión axonal difusa tipo III (figura 11).

Se realizó adicionalmente el DWI (figura 12), describiéndose restricción severa de la difusibilidad en las zonas frontales basales, correlacionándose con los hallazgos descritos en la RM con tractografía, que evidenció disminución de las fibras frontales (figura 13).

DISCUSIÓN

El TCE es una de las causas principales de discapacidad neurológica en el mundo (18). En Colombia corresponde al 65,5 % de las lesiones fatales en traumas múltiples en accidente de tránsito, seguido por el TCE aislado en un 27,2 % (2). La TAC cerebral es aún la técnica más utilizada en el diagnóstico de las lesiones durante la fase aguda de la atención, sin embargo, la evaluación de las lesiones que conducen a una alteración de la conciencia permanente requiere de imágenes de mayor resolución (19).

La importancia de desarrollar nuevos métodos de exploración del cerebro parte de los resultados no satisfactorios en la interpretación de las técnicas disponibles en la actualidad, incluyendo la medición del flujo sanguíneo, la tensión superficial de oxígeno o el balance entre diferentes moléculas como la relación lactato/piruvato, los cuales aún no demuestran con precisión el deterioro de las funciones cognitivas (20).

En los pacientes neurocríticos, uno de los elementos de mayor complejidad, corresponde al análisis del estado de conciencia. La precisión de la clasificación se hace evidente en las escalas que indican que el paciente se encuentra en un estado de alerta o en coma, en los dos extremos de la escala, en la cual los puntos intermedios que han sido agrupados como estados de vigilia sin respuesta ofrecen mayor dificultad para su exacta caracterización. Así la presencia de apertura palpebral, el seguimiento con la mirada, los ciclos de vigilia y sueño y la capacidad de seguir un orden sencilla, pueden ser los únicos elementos clave para diferenciar un estado de mutismo aquinético, un estado de mínima conciencia o un estado de enclaustramiento, cada uno de los cuales tiene una representación pronóstica diferente (21).

Para la aproximación de la evaluación en el paciente con alteración del estado de conciencia existen unas condiciones previas que se deben cumplir. En primer lugar, que se excluyan las causas reversibles que alteren la evolución neurológica como la suspensión de sedación y relajantes musculares, índices hemodinámicos en rangos normales, correcciones de anormalidades metabólicas y en segundo lugar que la persona que lo valore sea entrenada y con experiencia en desórdenes de la conciencia. Es indispen-

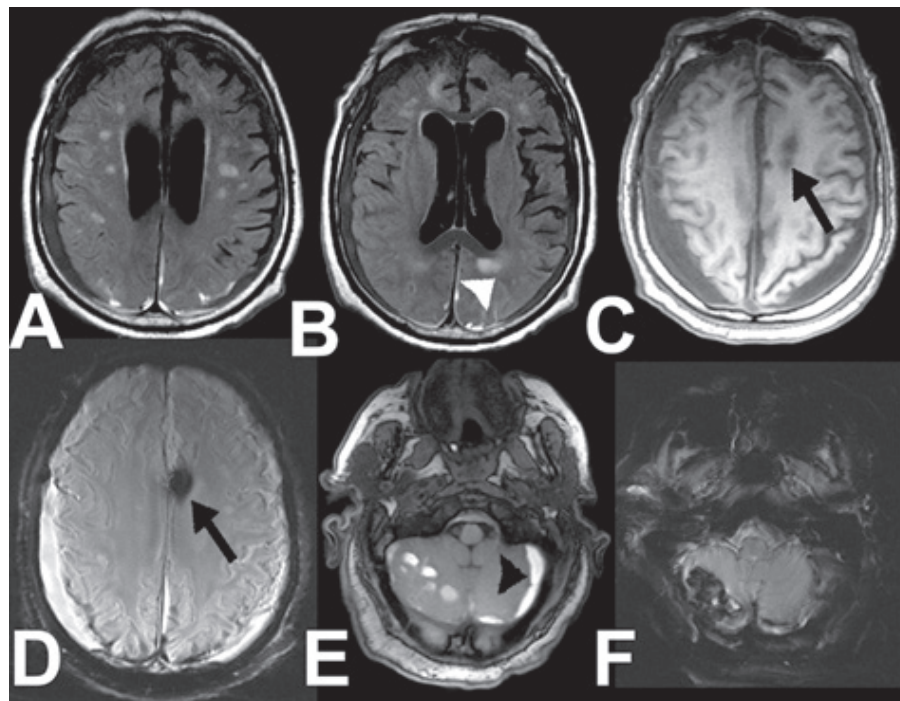


Figura 11. Imágenes de RM cerebral simple con cortes axiales que evidencian (A) múltiples lesiones cortico-subcorticales bifrontales, (B) una lesión subcortical posterior al esplenio del cuerpo calloso, (C) lesión axonal difusa del tercio anterior del cuerpo del cuerpo calloso, (D) la lesión axonal se observa como una imagen hipo intensa en el SWI compatible con lesión axonal grado II. (E) se evidencian múltiples contusiones cerebelosas hemisféricas derechas al igual que un hematoma subdural periférico hemisférico cerebeloso izquierdo. (F) se observa igualmente baja señal el SWI en las contusiones hemorrágicas cerebelosas derechas.

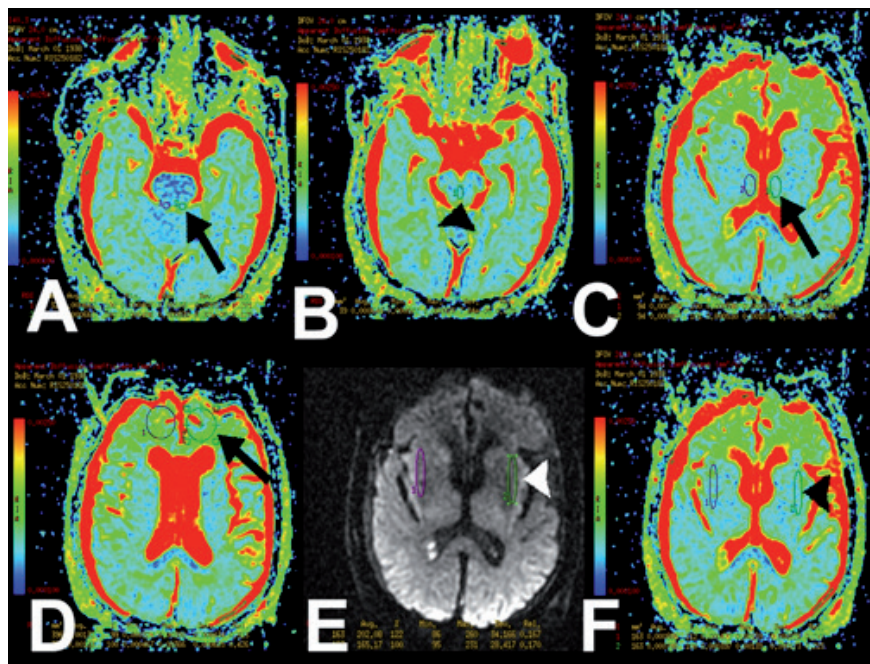


Figura 12. Siembras de los ROIs para definir la difusibilidad media en la secuencia de difusión DWI. Se muestran los siguientes ROIs: (A) cuerpos restiformes, (B) mesencéfalo, (C) tálamos, (D) lóbulos frontales basales y (E, F) regiones sub-insulares bilaterales.

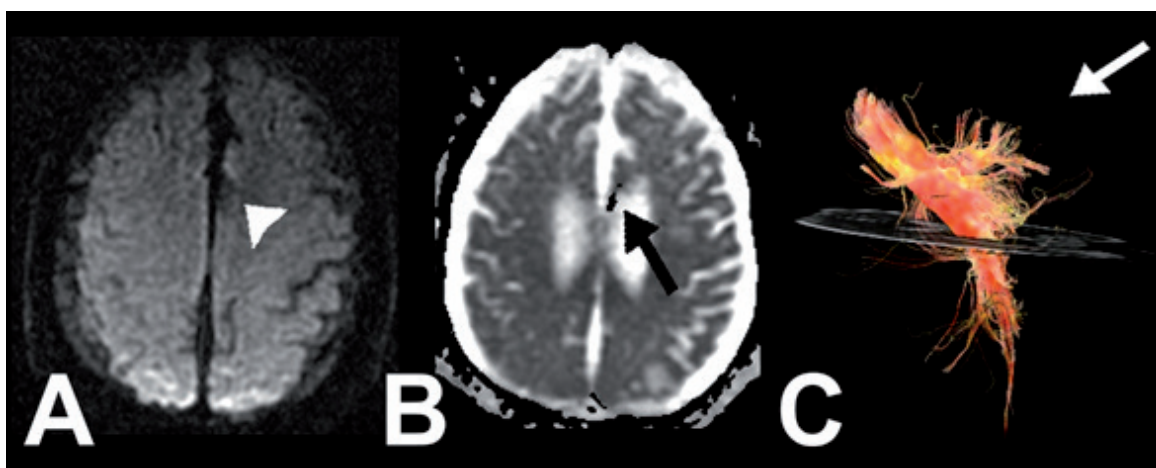


Figura 13. Imágenes de RM cerebral simple con cortes axiales que evidencian (A) en la secuencia DWI una imagen sutil hipo intensa mesial frontal izquierda, (B) la misma lesión restringe en el mapa de ADC, compatible con una lesión axonal a nivel del cuerpo calloso del lado izquierdo. (C) la tractografía evidencia destrucción de las fibras de asociación y de proyección bifrontales.

sable saber que existen diferencias clínicas mínimas entre el estado vegetativo y el estado de mínima conciencia.

Múltiples esfuerzos se han realizado para poder hacer un diagnóstico preciso de estos estados. El Royal College of Physicians en sus últimas guías clínicas diferencia estos dos estados. (21) Define el estado vegetativo (VS) como los pacientes con lesión cerebral grave e inmersos en una situación clínica de total ignorancia de sí mismos y del entorno, con ciclos de sueño-vigilia y con preservación parcial o total de las funciones autónomas hipotálamicas y del tronco cerebral. Existen criterios para hacer este diagnóstico, para lo cual existen diferentes escalas de clasificación (21-23). Adicionalmente, definen el estado de mínima conciencia (MCS) como “un estado de alteración severa de la conciencia, en donde hay evidencia mínima, pero clara, de un comportamiento discernible de autoconciencia o conciencia de su entorno” (21). Además, el estado de mínima conciencia se caracteriza por respuestas inconsistentes, pero reproducibles de alguna manera, que sugieren que existe algún grado de interacción con su entorno. Por su parte, el mutismo acinético (MA) es un estado de vigilia con limitada evidencia de la conciencia, estos pacientes son incapaces de moverse o hablar, a diferencia de los MCS, no hay capacidad de respuesta, motor, verbal, táctil, o estímulos nocivos. En comparación con el VS, los pacientes con MA no tienen espasticidad o reflejos anormales, lo que sugiere relativa preservación del tracto cortico espinal.

Cuando el diagnóstico clínico es difícil debido a que las definiciones son ambiguas, existen herramientas como el electroencefalograma y la RM que son una ayuda invaluable para tratar de esclarecer el estado del SRAA, encargado del componente de excitación de la conciencia (20,24-27). La

posibilidad de que una imagen relativamente sencilla como la RM y de un costo inferior a las técnicas disponibles adquiera las características operativas suficientes para facilitar la clasificación y el pronóstico de las lesiones complejas, nos parece de gran importancia para los pacientes, las familias y el sistema de salud.

El DWI es un posproceso derivado de una secuencia de la RM llamada difusión, la cual constituye el principio fundamental de las técnicas de exploración en las alteraciones de la integridad estructural de membranas por resonancia magnética midiendo la dirección del movimiento libre del agua *in vivo* dentro del tejido celular, con la posibilidad de demostrar anomalías micro estructurales no detectadas por otros estudios imagenológicos; logrando tomar un área específica de interés, y de esta manera poder identificar el punto preciso de las diferentes lesiones mediante la restricción al movimiento del agua en el posproceso, lo que podría convertir esta técnica en una herramienta importante más allá de la investigación, con la capacidad de predecir el compromiso de funciones específicas por la evaluación de áreas preestablecidas en mapas funcionales del parénquima cerebral, dándole puerta a estudios de posprocesos más avanzados y precisos como lo son la tractografía, asociando la lesión ya visualizada en el DWI, con la cantidad de tractos que se ven afectados y la alteración que estos mismos presentan (28,29).

En el estudio se logró recuperar la información de 4 pacientes con un TCE severo, quienes después de una estancia prolongada en la unidad con el requerimiento de soporte y monitoreo avanzado permanecieron con una alteración severa en el estado de conciencia que no les permitió

obtener una recuperación funcional satisfactoria. En este grupo de pacientes, la RM realizada durante la fase aguda demostró diferentes alteraciones en la intensidad de señal, en áreas críticas del sistema nervioso central, sin embargo, el posproceso de la imagen DWI aporta nuevos elementos objetivos que facilitan la evaluación de zonas más específicas con la restricción del movimiento libre del agua en los tractos del SRAA. La posibilidad de los clínicos para predecir correctamente el desenlace funcional en pacientes con TCE es muy limitada, por lo que se requieren otros métodos diagnósticos. El DWI ha mostrado una mayor sensibilidad para detectar las anomalías de la sustancia blanca en TCE y se podría considerar una herramienta importante en la definición de lesiones en estas áreas (30, 31).

Una variable cuantitativa para representar este proceso es el coeficiente de difusión aparente *Apparent Diffusion Coefficient* (ADC) el cual reconstruye un mapa paramétrico cuantitativo en escala de grises o en colores, que permite comparar imágenes de la secuencia de difusión, observando el porcentaje de restricción que presenta el tejido cerebral (32,33), sin embargo, sólo algunos trabajos han logrado estudiar los valores cuantitativos del DWI de forma automatizada en pacientes con TCE (34). Con el fin de buscar alguna correlación de estos valores con el desenlace neurológico se han realizado estudios en los cuales los resultados no son homogéneos, con valores incrementados o disminuidos en áreas con lesiones y con diferentes resultados funcionales (35,36). No obstante, se ha definido que los cambios observados sugieren que la restricción en la difusión se asocia a edema citotóxico intramielínico (37). De otro lado, las diferencias en los resultados de acuerdo con el momento en que se realiza la imagen también han sido evaluadas con un cambio significativo entre las imágenes adquiridas en la fase aguda del trauma y en fases avanzadas del mismo (38). Nuestro estudio por su parte mostró una disminución en los valores de difusibilidad media en el DWI evaluando áreas de interés seleccionadas en forma manual con un procedimiento que no se describe en los estudios.

Otras áreas generales como el cuerpo caloso, siembras grandes en el tallo cerebral, en el tálamo, los lóbulos frontales/temporales y en los tractos largos como el tracto corticoespinal han sido usadas para evaluar estos valores en DWI (35,36,38), siguiendo las recomendaciones para el mapeo general del cerebro con el reciente estudio americano Connectome, que pretende establecer las conexiones cerebrales existentes, y que ha servido de soporte para diferentes estudios en pacientes con trauma craneoencefálico (39-41).

Es una limitación de este trabajo la disponibilidad de una imagen cuya adquisición no fue planeada para la realización de otras técnicas, sin embargo, consideramos de gran valor la descripción del cambio en la difusibilidad en los centros descritos como de interés, cuando se compara con la imagen obtenida de pacientes sanos. Igualmente, otra limitación que tiene este estudio es que no existen estudios de DWI de RM de control, donde se pueda correlacionar con un aumento o un descenso en los valores de difusibilidad media ni tampoco correlación con el desenlace de estos pacientes, por lo que solo se pretende mostrar una posible aplicabilidad de esta secuencia en el estudio de estos pacientes.

Se requiere una cohorte mayor de pacientes, así como el desarrollo de un modelo predictivo diferente, que permita comparar los resultados manuales con procesos automatizados que sigan la disponibilidad de las fibras por las zonas identificadas en atlas anatómicos, funcionales y de imágenes, algunos de ellos ya disponibles en la literatura médica (20, 42, 43).

El presente trabajo no tiene como fin demostrar la capacidad de la prueba DWI, sin embargo, es de resaltar la evidencia disponible de imágenes similares en grupos de pacientes con alteraciones derivadas del coma anóxico (44-47). La descripción de nuevos hallazgos, así como la comparación de los métodos manuales con los automatizados y la descripción de las características operativas de la prueba son objetivo de nuevos trabajos en los cuales se encuentra enfocada actualmente nuestra atención, tomando los resultados descritos como el punto de partida.

CONCLUSIONES

Este trabajo muestra que el posproceso de la secuencia DWI en pacientes que tienen TCE y alteración de la consciencia proporciona datos sobre la disminución en los valores de difusibilidad media en regiones por donde transcurren las vías del SRAA, complementando y brindando información adicional que podrían asociarse a la condición final de los estado de la consciencia en estos pacientes, y se podría tomar como base para futuros estudios que validen las características operativas de la prueba que permitan definirla dentro de los algoritmos de clasificación inicial de los pacientes con trauma craneoencefálico severo.

Conflicto de intereses

Los autores reportan que no hay conflicto de interés en la elaboración de este informe.

REFERENCIAS

1. Barcena-Obré A, Cañizal-García J, Mestre-Moreiro C, Calvo-Pérez J, Molina-Fonca A, Casado-Gómez J, et al. Revisión del traumatismo craneoencefálico. *Neurocirugía*. 2006;17(6):495-518.
2. General S, Social S. Para el diagnóstico y tratamiento de pacientes adultos con trauma craneoencefálico severo. In: General S, Social S, editors. 2014.
3. Quijano M, Arango J, Cuervo M, Aponte M. Neuropsicología del trauma craneoencefálico en Cali, Colombia. *Revista Ciencias de la Salud*. 2012;10(1):21-31.
4. Leal-Forero L, Martínez-Malo L, Navarro-Vargas J. La reanimación cerebro cardiopulmonar: estado del arte. *Rev Fac Med*. 2014;62(1):149-55. <http://dx.doi.org/10.15446>
5. Dabdah MN, Barisa MT, Schmidt K, Barnes SA, Dubiel R, Dunklin C, et al. Comparative effectiveness of traumatic brain injury rehabilitation: differential outcomes across TBI model systems centers. *J Head Trauma Rehabil*. 2014;29(5):451-9. <http://dx.doi.org/10.1097/HTR.0b013e3182a61983>
6. Sutherland Y, Penuelas O, Muriel A, Vargas M, Frutos-Vivar F, Brunetti I, et al. Management and outcome of mechanically ventilated patients after cardiac arrest. *Crit Care*. 2015;19:215. <http://dx.doi.org/10.1186/s13054-015-0922-9>
7. Teasdale G, Maas A, Lecky F, Manley G, Stocchetti N, Murray G. The Glasgow Coma Scale at 40 years: standing the test of time. *Lancet Neurol*. 2014;13(8):844-54. [http://dx.doi.org/10.1016/S1474-4422\(14\)70120-6](http://dx.doi.org/10.1016/S1474-4422(14)70120-6)
8. Abboud I, Viglietti D, Antoine C, Gaudet F, Meria P, Tariel E, et al. Preliminary results of transplantation with kidneys donated after cardiocirculatory determination of death: a French single-centre experience. *Nephrol Dial Transplant*. 2012;27(6):2583-7. <http://dx.doi.org/10.1093/ndt/gfr709>
9. Bazerbach F, Selzner N, Seal J, Selzner M. Liver transplantation with grafts obtained after cardiac death-current advances in mastering the challenge. *World J Transl Med*. 2014;12(3):58-68. <http://dx.doi.org/10.5528/wjtm.v3.i2.58>
10. Yanes ES, Rodríguez IM, Sánchez LR, Borroto CR, Pérez YC, Iznaga RV. Implicaciones histórico-sociales, legales, bioéticas y religiosas de la muerte encefálica. *Mediciego*. 2014;20(1).
11. Guldenmund P, Soddu A, Baquero K, Vanhauenhuyse A, Bruno MA, Gosseries O, et al. Structural brain injury in patients with disorders of consciousness: A voxel-based morphometry study. *Brain Inj*. 2016;30(3):343-52. <http://dx.doi.org/10.3109/02699052.2015.1118765>
12. Fernandez-Espejo D, Bekinschtein T, Monti MM, Pickard JD, Junque C, Coleman MR, et al. Diffusion weighted imaging distinguishes the vegetative state from the minimally conscious state. *Neuroimage*. 2011;54(1):103-12. <http://dx.doi.org/10.1016/j.neuroimage.2010.08.035>
13. Hirsch KG, Mlynash M, Eyngorn I, Pirsaheli R, Okada A, Komshian S, et al. Multi-Center Study of Diffusion-Weighted Imaging in Coma After Cardiac Arrest. *Neurocrit Care*. 2016;24(1):82-9. <http://dx.doi.org/10.1007/s12028-015-0179-9>
14. Galanaud D, Perlberg V, Gupta R, Stevens RD, Sanchez P, Tollard E, et al. Assessment of white matter injury and outcome in severe brain trauma: a prospective multicenter cohort. *Anesthesiology*. 2012;117(6):1300-10. <http://dx.doi.org/10.1097/ALN.0b013e3182755558>
15. Luyt CE, Galanaud D, Perlberg V, Vanhauenhuyse A, Stevens RD, Gupta R, et al. Diffusion tensor imaging to predict long-term outcome after cardiac arrest: a bicentric pilot study. *Anesthesiology*. 2012;117(6):1311-21. <http://dx.doi.org/10.1097/ALN.0b013e318275148c>
16. Maldonado M, Dell'Orco S, Springer M. Rethinking consciousness: some hypothesis on the role of the ascending reticular activating system in global workspace. In: Press I, editor. 2011.
17. Fernandez-Espejo D, Soddu A, Cruse D, Palacios EM, Junque C, Vanhauenhuyse A, et al. A role for the default mode network in the bases of disorders of consciousness. *Ann Neurol*. 2012;72(3):335-43. <http://dx.doi.org/10.1002/ana.23635>
18. Reis C, Wang Y, Akyol O, Ho WM, Ii RA, Stier G, et al. What's New in Traumatic Brain Injury: Update on Tracking, Monitoring and Treatment. *Int J Mol Sci*. 2015;16(6):11903-65. PubMed PMID: 26016501. <http://dx.doi.org/10.3390/ijms160611903>
19. Lagares A, Ramos A, Alday R, Ballenilla F, Arrese I, Alén J, et al. Resonancia magnética en trauma craneal moderado y grave: estudio comparativo de hallazgos en TC y RM. *Neurocirugía*. 2006;17:105-18.
20. Edlow BL, Takahashi E, Wu O, Benner T, Dai G, Bu L, et al. Neuroanatomic connectivity of the human ascending arousal system critical to consciousness and its disorders. *J Neuropathol Exp Neurol*. 2012;71(6):531-46. <http://dx.doi.org/10.1097/NEN.0b013e3182588293>
21. Turner-Stokes L. Prolonged disorders of consciousness: new national clinical guidelines from the Royal College of Physicians, London. *Clin Med (Lond)*. 2014 Feb;14(1):4-5.
22. Pape TL, Heinemann AW, Kelly JP, Hurder AG, Lundgren S. A measure of neurobehavioral functioning after coma. Part I: Theory, reliability, and validity of Disorders of Consciousness Scale. *J Rehabil Res Dev*. 2005;42(1):1-17.
23. American Congress of Rehabilitation Medicine BI-ISIGDoCTF, Seel RT, Sherer M, Whyte J, Katz DI, Giacino JT, et al. Assessment scales for disorders of consciousness: evidence-based recommendations for clinical practice and research. *Arch Phys Med Rehabil*. 2010;91(12):1795-813. <http://dx.doi.org/10.1016/j.apmr.2010.07.218>
24. Starzl TE, Taylor CW, Magoun HW. Ascending conduction in reticular activating system, with special reference to the diencephalon. *J Neurophysiol*. 1951;14(6):461-77.
25. Steriade M, Glenn LL. Neocortical and caudate projections of intralaminar thalamic neurons and their synaptic excitation from midbrain reticular core. *J Neurophysiol*. 1982;48(2):352-71. <http://dx.doi.org/10.1152/jn.1982.48.2.352>
26. Steriade M. Arousal: revisiting the reticular activating system. *Science*. 1996 12;272(5259):225-6.
27. Parvizi J, Damasio A. Consciousness and the brainstem. *Cognition*. 2001;79(1-2):135-60.
28. Hulkower MB, Poliak DB, Rosenbaum SB, Zimmerman ME, Lipton ML. A decade of DTI in traumatic brain injury: 10 years and 100 articles later. *AJNR Am J Neuroradiol*. 2013;34(11):2064-74. <http://dx.doi.org/10.3174/ajnr.A3395>

29. Annen J, Heine L, Ziegler E, Frasso G, Bahri M, Di Perri C, et al. Function-structure connectivity in patients with severe brain injury as measured by MRI-DWI and FDG-PET. *Hum Brain Mapp.* 2016;37(11):3707-20. <http://dx.doi.org/10.1002/hbm.23269>
30. Dennis EL, Jin Y, Kernan C, Babikian T, Mink R, Babbitt C, et al. White Matter Integrity in Traumatic Brain Injury: Effects of Permissible Fiber Turning Angle. *Proc IEEE Int Symp Biomed Imaging.* 2015;2015:930-3. <http://dx.doi.org/10.1109/ISBI.2015.7164023>
31. Ezaki Y, Tsutsumi K, Morikawa M, Nagata I. Role of diffusion-weighted magnetic resonance imaging in diffuse axonal injury. *Acta Radiol.* 2006;47(7):733-40. <http://dx.doi.org/10.1080/02841850600771486>
32. Mlynash M, Campbell DM, Leproust EM, Fischbein NJ, Bammer R, Eyngorn I, et al. Temporal and spatial profile of brain diffusion-weighted MRI after cardiac arrest. *Stroke.* 2010;41(8):1665-72. <http://dx.doi.org/10.1161/STROKEAHA.110.582452>
33. Wijman CA, Mlynash M, Caulfield AF, Hsia AW, Eyngorn I, Bammer R, et al. Prognostic value of brain diffusion-weighted imaging after cardiac arrest. *Ann Neurol.* 2009;65(4):394-402. <http://dx.doi.org/10.1002/ana.21632>
34. Shakir A, Aksoy D, Mlynash M, Harris OA, Albers GW, Hirsch KG. Prognostic Value of Quantitative Diffusion-Weighted MRI in Patients with Traumatic Brain Injury. *J Neuroimaging.* 2016;26(1):103-8. <http://dx.doi.org/10.1111/jon.12286>
35. Hou DJ, Tong KA, Ashwal S, Oyoyo U, Joo E, Shutter L, et al. Diffusion-weighted magnetic resonance imaging improves outcome prediction in adult traumatic brain injury. *J Neurotrauma.* 2007;24(10):1558-69. <http://dx.doi.org/10.1089/neu.2007.0339>
36. Galloway NR, Tong KA, Ashwal S, Oyoyo U, Obenaus A. Diffusion-weighted imaging improves outcome prediction in pediatric traumatic brain injury. *J Neurotrauma.* 2008;25(10):1153-62. <http://dx.doi.org/10.1089/neu.2007.0494>
37. Al Brashdi YH, Albayram MS. Reversible restricted-diffusion lesion representing transient intramyelinic cytotoxic edema in a patient with traumatic brain injury. *Neuroradiol J.* 2015;28(4):409-12. <http://dx.doi.org/10.1177/1971400915598071>
38. Moen KG, Brezova V, Skandsen T, Haberg AK, Folvik M, Vik A. Traumatic axonal injury: the prognostic value of lesion load in corpus callosum, brain stem, and thalamus in different magnetic resonance imaging sequences. *J Neurotrauma.* 2014;31(17):1486-96. <http://dx.doi.org/10.1089/neu.2013.3258>
39. Irimia A, Wang B, Aylward SR, Prastawa MW, Pace DF, Gerig G, et al. Neuroimaging of structural pathology and connectomics in traumatic brain injury: Toward personalized outcome prediction. *Neuroimage Clin.* 2012;1(1):1-17. <http://dx.doi.org/10.1016/j.nicl.2012.08.002>
40. Iraj A, Chen H, Wiseman N, Zhang T, Welch R, O'Neil B, et al. Connectome-scale assessment of structural and functional connectivity in mild traumatic brain injury at the acute stage. *Neuroimage Clin.* 2016;12:100-15. <http://dx.doi.org/10.1016/j.nicl.2016.06.012>
41. Xiao H, Yang Y, Xi JH, Chen ZQ. Structural and functional connectivity in traumatic brain injury. *Neural Regen Res.* 2015;10(12):2062-71. <http://dx.doi.org/10.4103/1673-5374.172328>
42. Edlow BL, Haynes RL, Takahashi E, Klein JP, Cummings P, Benner T, et al. Disconnection of the ascending arousal system in traumatic coma. *J Neuropathol Exp Neurol.* 2013;72(6):505-23. <http://dx.doi.org/10.1097/NEN.0b013e3182945bf6>
43. Jang SH, Kim SH, Lim HW, Yeo SS. Recovery of injured lower portion of the ascending reticular activating system in a patient with traumatic brain injury. *Am J Phys Med Rehabil.* 2015;94(3):250-3. <http://dx.doi.org/10.1097/PHM.0000000000000274>
44. Kumral E, Kisabay A, Atac C. Lesion patterns and etiology of ischemia in the anterior inferior cerebellar artery territory involvement: a clinical - diffusion weighted - MRI study. *Eur J Neurol.* 2006;13(4):395-401. <http://dx.doi.org/10.1111/j.1468-1331.2006.01255.x>
45. Els T, Kassubek J, Kubalek R, Klisch J. Diffusion-weighted MRI during early global cerebral hypoxia: a predictor for clinical outcome?. *Acta Neurol Scand.* 2004;110(6):361-7. <http://dx.doi.org/10.1111/j.1600-0404.2004.00342.x>
46. Cavalleri F, Lugli L, Pugliese M, D'Amico R, Todeschini A, Della Casa E, et al. Prognostic value of diffusion-weighted imaging summation scores or apparent diffusion coefficient maps in newborns with hypoxic-ischemic encephalopathy. *Pediatr Radiol.* 2014;44(9):1141-54. <http://dx.doi.org/10.1007/s00247-014-2945-9>
47. Greer D, Scripko P, Bartscher J, Sims J, Camargo E, Singhal A, et al. Clinical MRI interpretation for outcome prediction in cardiac arrest. *Neurocrit Care.* 2012;17(2):240-4. <http://dx.doi.org/10.1007/s12028-012-9716-y>